

# ZRAKOVÉ VADY

PaedDr. Terezie Kochová

Asociace rodičů a přátel  
dětí nevidomých a slabozrakých v ČR

2022

# VADY LOMIVOSTI OKA

= refrakční vady

Dalekozrakost

Krátkozrakost

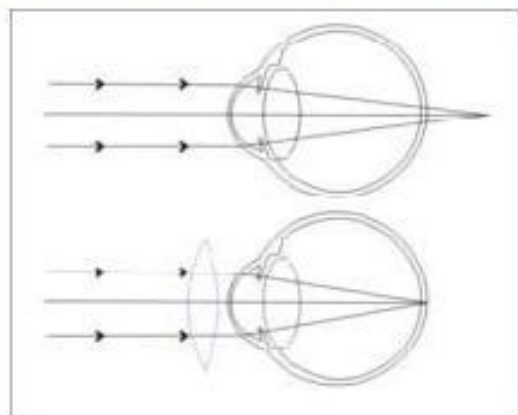
Astigmatismus

# DALEKOZRAKOST

## HYPERMETROPIE

### vidí dobře do dálky

paprsky světla usměrněné čočkou se sbíhají  
**za sítnicí**  
a na sítnici tedy nevzniká ostrý obraz



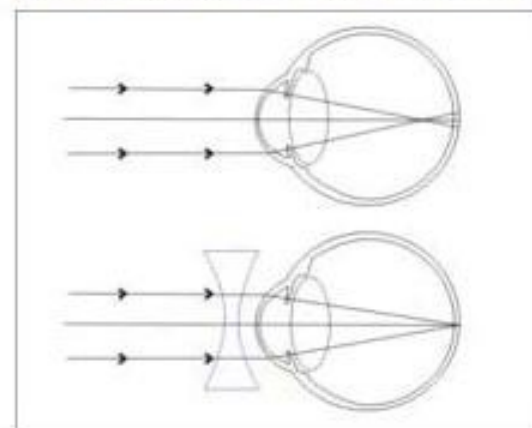
**+ dioptrie plus**  
**čočky**

# KRÁTKOZRAKOST

## MYOPIE


### vidí dobře nakrátko

paprsky světla usměrněné čočkou se sbíhají  
**před sítnicí**  
a na sítnici tedy nevzniká ostrý obraz




**- dioptrie minus**  
**rozptylky**

# Krátkozrakost

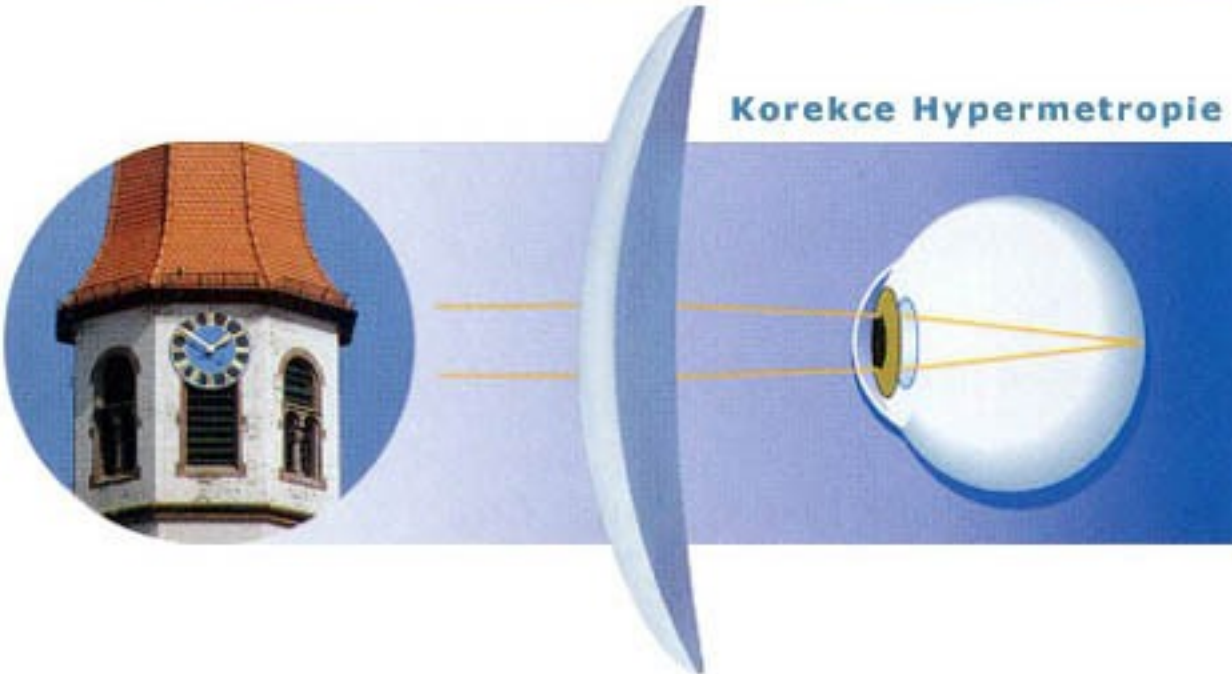


# Dalekozrakost

Hypermetropie (dalekozrakost)



Korekce Hypermetropie



# Astigmatismus

- Nepravidelné zakřivení rohovky nebo (méně často) také čočky.
- Paprsky nedopadají na jedno místo, tj. některé dopadají na, jiné před sítnici.
- Obraz může být pokřivený a rozmazaný.
- Bývá spojen s dalšími (často refrakčními) vadami.
- Koriguje se cylindrickými čočkami.

# Těžký astigmatismus



# RETINOPATIE

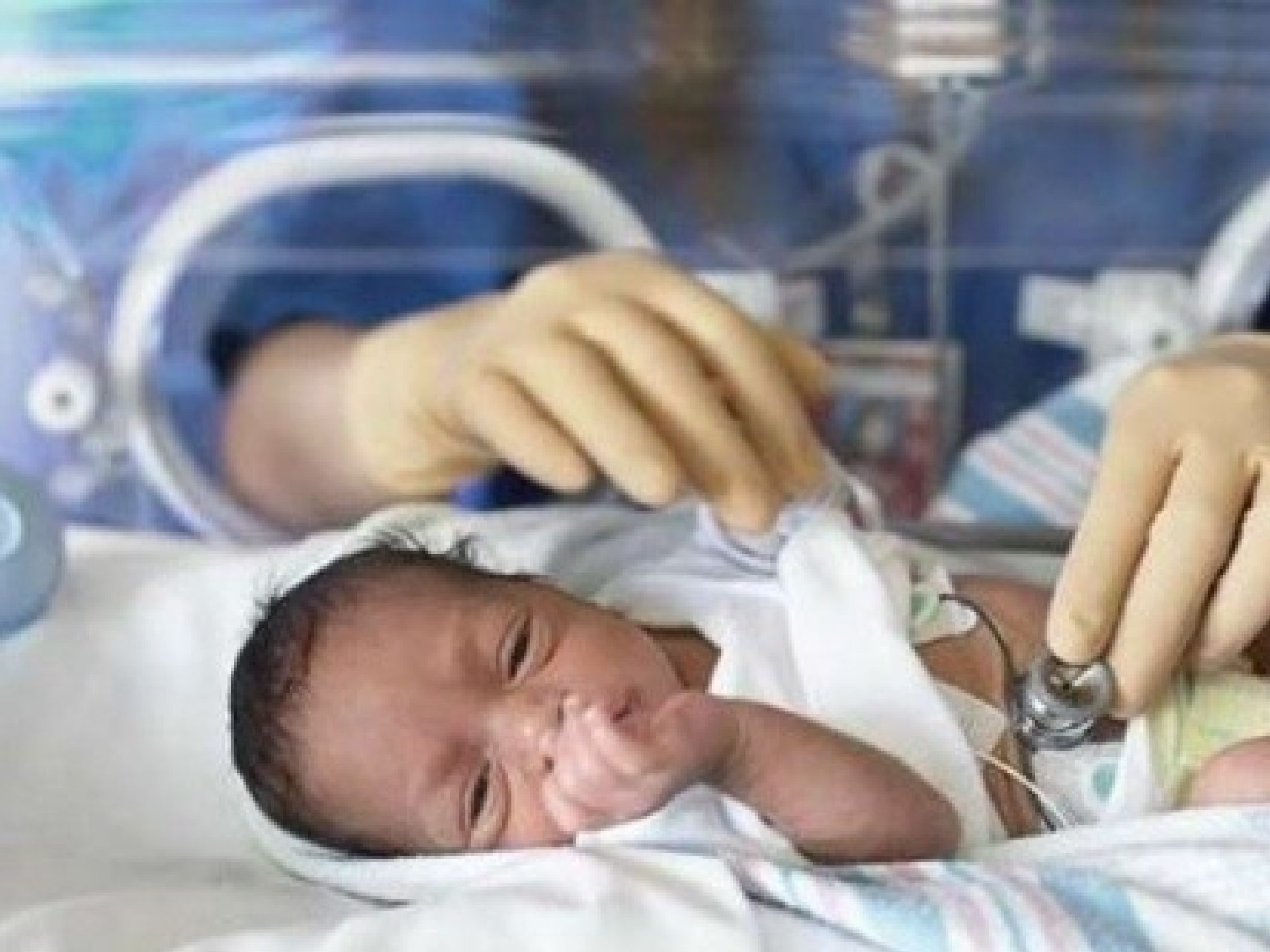= onemocnění sítnice

Vlivem poškození či nezdravého bujení cév pod sítnicí může dojít k jejímu odchlípení. Není-li zbytečné prodlení, lze v některých případech sítnici ošetřit operativně.

Ještě nedávno to byla nejčastější příčina závažných zrakových vad u nedonošených novorozenců, bujení cév bylo způsobeno zvýšeným přísunem kyslíku v inkubátoru. Kyslík je ovšem nutný pro vývoj mozku a dalších orgánů nezralého novorozence.

Retinopatie se objevuje více také u cukrovkářů a u starších lidí.





# GLAUKOM

= zelený zákal

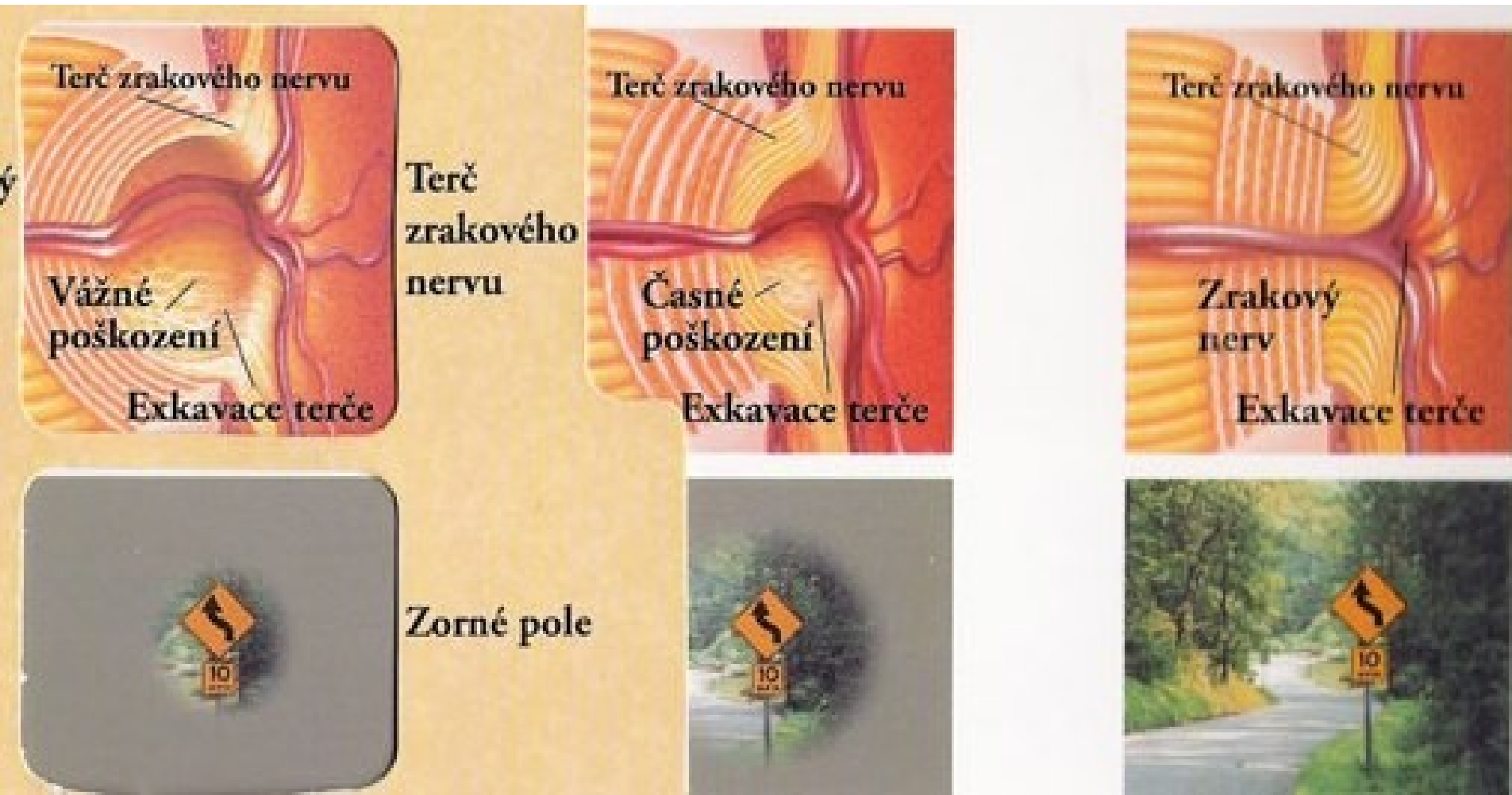Z řeckého *glaukos* = jako barva moře (zornice má nazelenalý odraz mořské vody).

Zvýšený nitrooční tlak způsobuje nevratné poškození zrakového nervu, v důsledku toho se objevují a zvětšují výpadky zorného pole.

Konzervativní léčba kapkami zastavuje či zásadně zpomaluje onemocnění. V těžších případech je třeba operačního zásahu.

Glaukom může být vrozený i získaný (s věkem se riziko riziko).

# Glaukom







# ALBINISMUS

(lat. albus = bílý)

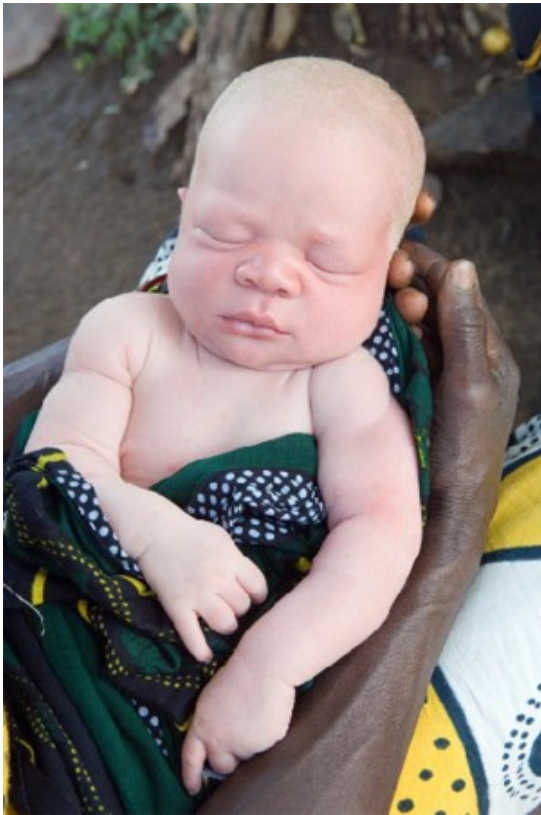
Způsoben změnou jednoho nebo více genů způsobující chybění barviva melaninem.

Projevuje se světlou kůží, vlasy, ochlupením.

Rovněž chybějícím barvivem v duhovce – kapiláry prosvítají na povrch oka, které je proto červeně zbarvené.

Světloplachost, problémy s viděním.

# Albinismus



# Šedý zákal (katarakta)


- Dochází k zakalení čočky, která je za normálních okolností čirá. Vidění je proto rozmazané.
- Může být vrožený.
- Získaný se objevuje často u starších lidí.
- Lze (v mnoha případech) řešit operační výměnou čočky za umělou.



# Katarakta



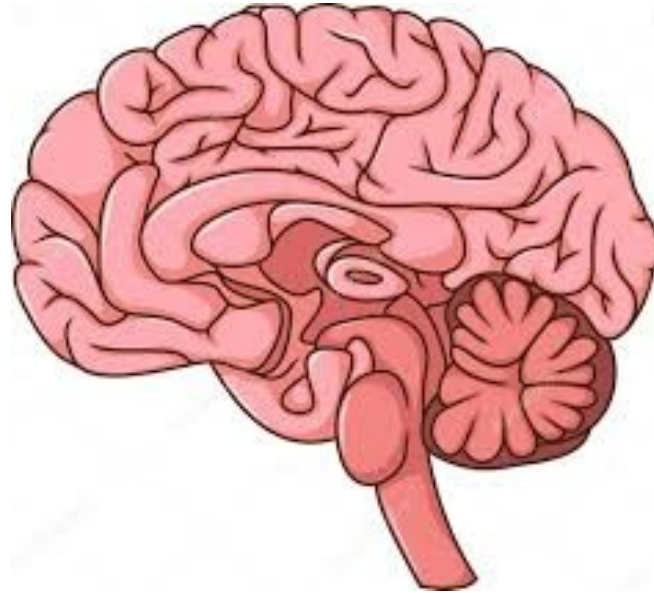
**Cataracte**



**Myopie forte**

# CVI

## cortical visual impairment



- **onemocnění mozku**, nikoli oka
- **vidí, ale nepoznává**

# CVI

- příčinou je **poškození zrakových center v mozku** v důsledku hypoxie, infekce, poranění, vývoj. vady mozku
- většinou **spojeno s dalšími neurologickými potížemi**: DMO, epilepsie, poruchy učení
- může být spojeno i s oční vadou
- velmi různorodé projevy různé závažnosti
- **není vidět na pohled**, normální vzhled očí, žádný nystagmus, většinou plynulé, ale bezcílné oční pohyby
- prázdný vzhled obličeje
- na rozdíl od zrakových vad velmi **proměnlivé zrakové funkce** (jednou tak, jindy úplně jinak)
- výrazné **obtíže se zrakovou pozorností**

# CVI

**crowding problém** (nahloučení)

**lexikální agnózie** (vnímání číslic, písmen,  
symbolů)

**prosopagnózie** (vnímání obličejů, emocí,  
mimiky)

# DALŠÍ POJMY

## **Nystagmus**

Jedná se o poruchu, jež se projevuje bezděčnými rychlými pohyby očí/oka, které nejsou ovlivnitelné vůlí.

## **Šilhavost** (lat. *strabismus*)

Šilhavost je porucha rovnovážného postavení očí, při němž nehledí oči rovnoběžně, ale jedno se stáčí.

## **Tupozrakost** (lat. *amblyopie*)

Jedná se o funkční zrakovou vadu. Při rozdílném vidění očí mozek slabší oko vyřadí. Napravuje se cvičením nepoužívaného - slabšího oka při okluzi (zakrytí nejčastěji pomocí lepicího nebo látkového okluzoru) oka lepšího oka a správné brýlové korekce. Základní význam okluze je zlepšení zrakové ostrosti nezakrytého oka.

## **Anoftalmus** či

**mikroftalmus** (= chybějící či malá oční koule)

Vrozené postižení.